

*MAŁGORZATA KOŁODZIEJCZAK

Zwężenie odbytu – problem dla pacjenta i chirurga. Opis przypadku

Anal stricture – a problem for the patient and the surgeon. Case report

Warsaw Proctology Center, St. Elizabeth's Hospital, Warsaw

Streszczenie

Operacja hemoroidów, powszechnie uznana za łatwą, czasami może dać niestandardowe powikłanie, jakim jest zwężenie kanału odbytu. Po hemoroidektomii sposobem Milligana-Morgana zwężenie kanału odbytu może być wynikiem powikłanego gojenia i stanu zapalnego oraz nieprawidłowej techniki operacyjnej, czyli niepozostawienia między ranami co najmniej 0,5 cm mostka zdrowej błony śluzowej potrzebnej do regeneracji tkanek po operacji. Częste kontrole pooperacyjne i wykrycie tendencji do tworzenia się blizny zwężającej w dużej mierze mogą zapobiec temu powikłaniu. W artykule przedstawiono przypadek pacjenta ze zwężeniem III stopnia po hemoroidektomii klasycznej, u którego wykonano anoplastykę z użyciem płata anodermalnego w kształcie litery U. Przebieg pooperacyjny był powikłany wypadnięciem płata w 4. tygodniu po zabiegu. Pacjenta skutecznie leczono zachowawczo dilatacją i lekami przeciwzapalnymi i w efekcie nie doszło do nawrotu zwężenia.

Niezgłaszanie się pacjenta na kontrole po zabiegu lub niezalecanie tych kontroli przez chirurga może w przypadku nieprawidłowego gojenia doprowadzić do zwężenia odbytu. Jest to wówczas problem dla pacjenta, a także dla chirurga, który musi się podjąć zabieg wykonywanego nieczęsto, o niepewnym efekcie.

Summary

Hemorrhoid surgery, generally considered an easy procedure, can sometimes result in an unusual complication: anal canal stenosis. After Milligan-Morgan hemorrhoidectomy, anal canal stenosis may be the result of complicated healing and inflammation, as well as improper surgical technique, which is the failure to leave at least 0.5 cm of healthy mucosa between the wounds, necessary for tissue regeneration after surgery. Frequent postoperative follow-up and detection of a tendency for stenotic scar formation can largely prevent this complication. This article presents the case of a patient with grade III stenosis following conventional hemorrhoidectomy who underwent anoplasty using a U-shaped anodermal flap. The postoperative course was complicated by flap prolapse four weeks after surgery. The patient was successfully treated conservatively with dilation and anti-inflammatory medications, and as a result, the stricture did not recur.

Failure of the patient to return for postoperative follow-up, or failure of the surgeon to recommend such follow-up, can lead to anal stenosis if healing is not adequate. This poses a problem for both the patient and the surgeon, who must undertake a procedure performed infrequently and with uncertain results.

Słowa kluczowe:

zwężenie odbytu, płat anodermalny,
hemoroidektomia

Keywords:

anal stenosis, anodermal flap,
hemorrhoidectomy

WSTĘP

Zwężenia odbytu nie są częstą chorobą, większość pacjentów ze zwężeniem leczy się zachowawczo, a wskazania do leczenia operacyjnego są ograniczone i dotyczą pacjentów ze zwężeniem III stopnia według skali Milsoma (zwężenie nieprzepuszczające V palca) (1).

Przyczyną powstania zwężenia odbytu są najczęściej przebyte zabiegi proktologiczne powikłane złym gojeniem, w tym aż ok. 90% zwężeń występuje po hemoroidektomii (2, 3). Powikłanie to często występowało po historycznej już operacji hemoroidów sposobem Whiteheada polegającej na okrężnym wycięciu hemoroidów wraz z cylindrem błony śluzowej. Po tej technice operacyjnej często dochodziło do różnych powikłań, w tym: zwężeń, czuciowego nietrzymania gazów i stolca, a także do objawów tzw. mokrego odbytu. Współcześnie operacja hemoroidów sposobem Whiteheada jest niezalecana. Po hemoroidektomii sposobem Milligana-Morgana zwężenie kanału odbytu może być wynikiem powikłanego gojenia i stanu zapalnego oraz nieprawidłowej techniki operacyjnej, czyli niepozostawienia między ranami co najmniej 0,5 cm mostka zdrowej błony śluzowej potrzebnej do regeneracji tkanek po operacji. Również niezgłaszanie się pacjenta na kontrole po zabiegu lub niezalecanie tych kontroli przez chirurga może w przypadku nieprawidłowego gojenia doprowadzić do zwężenia odbytu. W niektórych doniesieniach jako profilaktykę zwężeń odbytu poleca się wewnętrzną sfinkterotomię wykonaną w trakcie hemoroidektomii sposobem Milligana-Morgana połączoną z zachowaniem odpowiednich mostków śluzówkowo-skórnych (1). W opinii własnej profilaktyczna sfinkterotomia w trakcie klasycznej hemoroidektomii powinna być wykonywana jedynie sporadycznie, w szczególnych przypadkach u pacjentów do bardzo wzmożonym napięciem mięśni zwieraczy. Do innych przyczyn zwężeń odbytu należą: anorektalna postać choroby Leśniowskiego-Crohna, zwężenia w zespoleniach staplerowych po niskich przednich resekcjach odbytnicy, a także zwężenia organiczne spowodowane naciekaniami nowotworów kanału odbytu i odbytnicy. Szczególną grupę pacjentów stanowią osoby po radioterapii z powodu raka prostaty oraz pacjentki po radioterapii z powodu nowotworu narządu rodowego. Chociaż w dostępnym piśmiennictwie częstość występowania zwężeń po hemoroidektomii podawana jest na poziomie od 5% do nawet 10%, jednakże w praktyce rzadko obserwujemy to powikłanie (2, 3). Trudno jest więc nabrać doświadczenia chirurgicznego w operowaniu tej choroby.

Objawy choroby są charakterystyczne i bardzo dokuczliwe. Pacjent ze zwężeniem kanału odbytu z bólem oddaje stolec, najczęściej wielokrotnie, małymi porcjami. W krańcowych przypadkach może dojść do niskiej niedrożności.

Leczenie zwężeń zależy od przyczyny powstania oraz stopnia zwężenia.

W zwężeniach I i II stopnia według klasyfikacji Milsoma stosuje się leczenie zachowawcze polegające na rozszerzaniu kanału odbytu palcem i/lub dilatatorem, aplikacji leków przeciwzapalnych i odpowiedniej diecie (unikanie zarówno stolców twardych, jak i biegunkowych). W przypadku zwężeń w niskich zespoleniach staplerowych często stosuje się endoskopowe rozszerzanie zwężeń balonem.

INTRODUCTION

Anal strictures are not a common disease, most patients with strictures are treated conservatively, and indications for surgical treatment are limited and concern patients with Milsom grade III stricture (stenosis not passing the fifth finger) (1).

Anal stenosis is most often caused by prior proctological procedures complicated by poor healing, with approximately 90% of strictures occurring after hemorrhoidectomy (2, 3). This complication frequently occurred after the historical Whitehead procedure, which involved circular excision of the hemorrhoids along with the mucosal cylinder. This surgical technique often resulted in various complications, including strictures, sensory incontinence of gas and feces, and the so-called wet anus. Currently, Whitehead procedure for hemorrhoids is not recommended. After Milligan-Morgan hemorrhoidectomy, anal stenosis may result from complicated healing and inflammation, as well as improper surgical technique, i.e., failure to leave at least 0.5 cm of healthy mucosa between the wounds, which is necessary for tissue regeneration after surgery. Failure of the patient to attend postoperative follow-up appointments or failure of the surgeon to recommend such check-ups may also lead to anal stenosis if healing is inadequate. Some reports recommend internal sphincterotomy performed during Milligan-Morgan hemorrhoidectomy, combined with the maintenance of appropriate mucocutaneous bridges (1), as a preventive measure against anal stenosis. In our opinion, prophylactic sphincterotomy during classical hemorrhoidectomy should be performed only occasionally, in specific cases in patients with severely increased sphincter muscle tone. Other causes of anal strictures include anorectal Crohn's disease, strictures in stapled anastomoses after low anterior rectal resections, and organic strictures caused by infiltration of anal canal and rectal cancers. A special group of patients consists of patients who have undergone radiotherapy for prostate cancer and those who have undergone radiotherapy for gynecological cancer. Although the available literature reports the incidence of strictures after hemorrhoidectomy at 5% to even 10%, this complication is rarely observed in practice (2, 3). Therefore, gaining surgical experience in this condition is difficult.

Symptoms of the disease are characteristic and very distressing. Patients with anal stenosis experience painful bowel movements, usually repeated in small portions. In extreme cases, low-grade obstruction may occur.

Treatment of strictures depends on the cause and the degree of narrowing.

Milsom's grade I and II strictures are treated conservatively, with finger and/or dilator dilation, anti-inflammatory medication, and a proper diet (avoiding both hard and diarrheal stools). For strictures in low stapled anastomoses, endoscopic balloon dilation is often used.

Milsom's grade III strictures, meaning those in which the patient cannot be examined per rectum even with the fifth finger. There is no single universal technique for anal stenosis surgery (1, 4).

Leczenie chirurgiczne zarezerwowane jest dla zwężeń III stopnia w klasyfikacji Milsoma, czyli takich, w których nie można zbadać pacjenta *per rectum* nawet V palcem. Nie ma jednej uniwersalnej techniki dla operacji zwężenia odbytu (1, 4).

W przypadku, kiedy przyczyną jest choroba Leśniowskiego-Crohna lub radioterapia, kiedy gojenie tkanek zmienionych zapalnie *a priori* jest złe, najczęściej ograniczamy się do wyłonienia stomii.

Jeśli zwężenie powstało jako powikłanie złego gojenia po zabiegu proktologicznym, sama sfinkterotomia może nie wystarczyć, gdyż w krótkim czasie dochodzi do powstania ponownej blizny i nawrotu zwężenia. Zazwyczaj operacja polega na wycięciu blizny, sfinkterotomii i anoplastyce.

Bliznę zwężającą najlepiej wyciąć na tylnym obwodzie odbytu (protekcja mięśnia łonowo-odbytniczego, który jest kluczowym mięśniem odpowiadającym za trzymanie stolca). Anoplastyka polega na wszyciu w miejsce ubytku płata anodermalnego lub płata błony śluzowo-mięśniowego o różnym kształcie.

OPIS PRZYPADKU

Pacjent, lat 42, został planowo przyjęty na oddział z powodu krytycznego zwężenia kanału odbytu po hemoroidektomii.

W wywiadzie operacja hemoroidów 6 miesięcy temu sposobem Milligana-Morgana powikłana złym gojeniem i zwężeniem. Pacjent przeszedł próbę operacji w innym ośrodku klinicznym, gdzie odstąpiono od zabiegu i zalecono wyłonienie stomii (miał kartę informacyjną, brak było opisu zabiegu/badania w znieczuleniu).

Pacjent podawał, że z bólem oddaje małymi porcjami kilkanaście stolców dziennie, spędza ok. 2 godzin rano w toalecie.

W badaniu proktologicznym stwierdzono krytyczne zwężenie kanału odbytu o średnicy ok. 3 mm, nieprzepuszczające V palca (badanie *per rectum* było niemożliwe).

W MR miednicy mniejszej wykonanym z kontrastem opisano: pogrubienie błony śluzowej piętra dolnego odbytnicy do ok. 5-7 mm z dolnym zakresem na poziomie zwieraczy i górnym ograniczeniem umiejscowionym ok. 4 cm poniżej załamka otrzewnej. Pogrubiała śluzówka ma zatarty obrys, wzmacnia się po podaniu środka kontrastowego. Światło odbytnicy w zmienionej części ok. 4 cm w wymiarze cc jest szczelinowato przewężone. Nieznacznie pogrubiała śluzówka odbytnicy powyżej przewężenia do wysokości załamka otrzewnej, powyżej tego przewężenia prawidłowa. W świetle esicy i górnego piętra odbytnicy zalega treść pokarmowa i gazy.

Pacjenta zakwalifikowano do ponownego badania w znieczuleniu i ewentualnego zabiegu anoplastyki.

W trakcie zabiegu stwierdzono okrężną bliznę zwężającą. Po rozcięciu blizny na tylnym obwodzie wprowadzono wziernik operacyjny. Wycięto bliznę na tylnym obwodzie i wszyto uruchomiony płat anodermalny w miejsce wyciętej blizny w kształcie litery U (ryc. 1, 2).

Pacjent został wypisany w 2. dobie w stanie dobrym z zaleceniem diety lekkostrawnej i wykonywania dylatacji – w pierwszym tygodniu palcem, potem dilatatorem.

In cases where the cause is Crohn's disease or radiotherapy, when the healing of inflamed tissues is a priori poor, we most often limit ourselves to the formation of a stoma.

If the stricture develops as a complication of poor healing following proctological surgery, sphincterotomy alone may not be sufficient, as scarring and recurrence of the stricture occur quickly. Typically, surgery involves scar excision, sphincterotomy, and anoplasty.

The stenotic scar is best cut on the posterior circumference of the anus (to protect the puborectalis muscle, which is a key muscle responsible for stool continence). Anoplasty involves sewing an anodermal flap or a mucomuscular flap of varying shapes into the defect.

CASE DESCRIPTION

A 42-year-old patient was admitted to the department due to critical anal canal stenosis following hemorrhoidectomy.

He had a history of Milligan-Morgan hemorrhoid surgery six months ago, which was complicated by poor healing and stricture. The patient underwent a trial at another clinical center, where the procedure was abandoned and a stoma was recommended (he had a patient information sheet, but there was no description of the procedure/examination under anesthesia).

The patient reported that he passed several small stools a day with pain and spent about 2 hours in the toilet in the morning.

The proctological examination revealed a critical narrowing of the anal canal with a diameter of approximately 3 mm, not allowing the fifth finger to pass through (rectal examination was impossible).

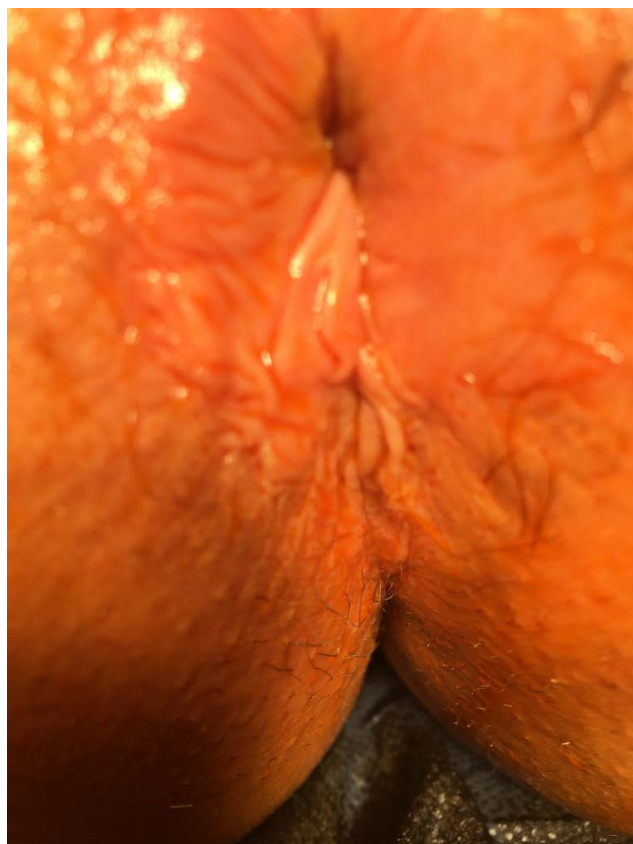Contrast-enhanced pelvic MRI revealed thickening of the lower rectal mucosa to approximately 5-7 mm, with the lower extent at the level of the sphincters and the upper boundary located approximately 4 cm below the peritoneal fold. The thickened mucosa has a blurred outline and enhances after contrast administration. The rectal lumen in the affected portion, approximately 4 cm in the CC diameter, is narrowed in a slit-like manner. The rectal mucosa above the narrowing is slightly thickened to the level of the peritoneal fold, but is normal above this narrowing. Food and gases are retained in the lumen of the sigmoid colon and upper rectum.

The patient was scheduled for re-examination under anesthesia and possible anoplasty.

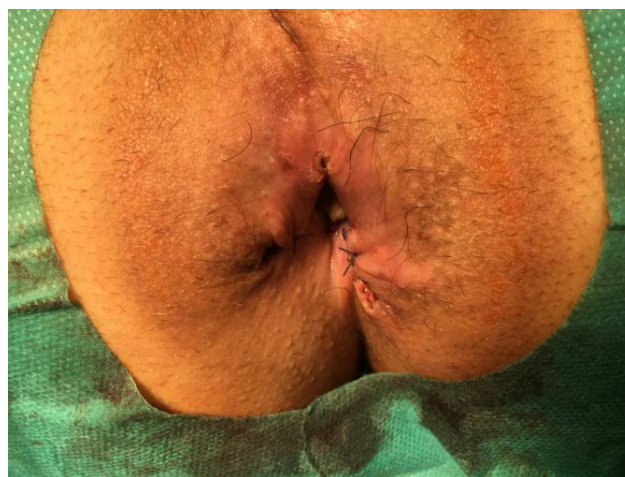During the procedure, a circumferential constricting scar was identified. After incising the scar at the posterior periphery, a surgical speculum was inserted. The scar at the posterior periphery was excised, and a mobilized anodermal flap was sutured in place of the excised U-shaped scar (figs. 1, 2).

The patient was discharged on the second day in good condition with a recommendation for a light diet and dilation – with a finger in the first week, then with a dilator.

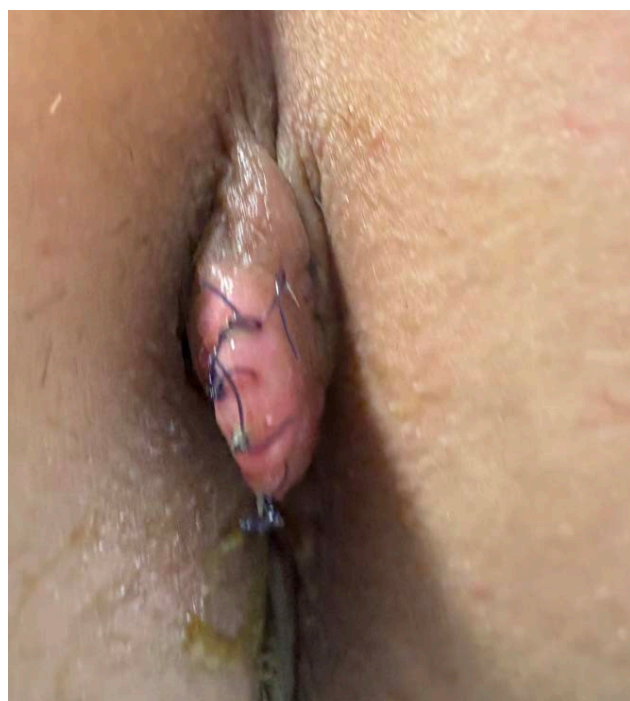
A follow-up examination two weeks after surgery revealed good wound healing, the anal canal was narrow but easily passed through with the index finger. The patient was able to defecate freely and without pain.



Ryc. 1. Obraz kanału odbytu przed zabiegiem
Fig. 1. Image of the anal canal before the procedure



Ryc. 2. Obraz kanału odbytu po zabiegu
Fig. 2. Image of the anal canal after the procedure



Ryc. 3. Wypadnięty płat anodermalny
Fig. 3. Prolapsed anodermal lobe

Kontrola w ciągu 2 tygodni po operacji wykazała dobre gojenie rany, kanał odbytu był wąski, ale bez trudności przepuszczał palec wskazujący. Pacjent swobodnie oddawał stolec bez bólu.

Pacjent stosował się do zaleceń, wykonywał codziennie dilatację.

Cztery tygodnie po zabiegu stwierdzono wypadnięcie płata anodermalnego (ryc. 3). Usunięto szwy wchłanialne, zalecono postępowanie zachowawcze: kontynuację dilatacji i dietę. Kilkakrotne wizyty kontrolne wykazały dobre gojenie kanału odbytu.

Obecnie pacjent jest 7 miesięcy po operacji, nie ma zwężenia, stolec trzyma i oddaje prawidłowo. Poza niewielkim defektem kosmetycznym (niewielki wystający fałd skórny) czuje się dobrze, nie zgłasza dolegliwości bólowych.

Codziennie przez kilka minut wykonuje dilatację kanału odbytu. Zalecono kontrole proktologiczne co pół roku.

DYSKUSJA

Operowany pacjent jest przykładem najczęściej występującego pacjenta ze zwężeniem odbytu, które wystąpiło w przebiegu złego gojenia po hemoroidektomii. Według własnych obserwacji w wielu przypadkach można zapobiec wystąpieniu zwężenia po operacji, kontrolując pacjenta po zabiegu i w razie stwierdzenia tendencji do bliznowacenia i zwężenia, odpowiednio wcześniej zalecając pacjentowi dilatację i miejscowe leki przeciwzapalne. W takich przypadkach należy też „zagęścić” kontrole pooperacyjne. Po przeprowadzonej anoplastyce u naszego pacjenta wystąpiło powikłanie w postaci wypadniętego płata, ale wydarzyło się to dopiero po 4 tygodniach, kiedy kanał odbytu w dużej części był zagojony. Pacjent był często kontrolowany po operacji, a powikłanie wcześniej wychwycone. Według rekomendacji Polskiego Klubu Koloproktologii Towarzystwo Naukowe do celów leczenia chirurgicznego zwężenia odbytu należą:

- przywrócenie zdolności kanału odbytu do rozszerzania się podczas defekacji,
- poprawa funkcji zwieracza,
- stworzenie elastycznego połączenia skórno-śluzówkowego (5).

Wszystkie te trzy cele zostały u naszego pacjenta osiągnięte i pomimo trudnego przebiegu pooperacyjnego kanał odbytu zagoił się prawidłowo, a pacjent czuje się dobrze.

Operacja hemoroidów uznana powszechnie za zabieg prosty czasami może dać niestandardowe powikłania, takie jak zwężenie kanału odbytu. Jest to wówczas problem nie tylko dla pacjenta, a także dla chirurga, który musi się podjąć zabiegu nieczęsto wykonywanego, o niepewnym efekcie. Częste kontrole pooperacyjne w dużej mierze mogą zapobiec temu powikłaniu.

Konflikt interesów Conflict of interest

Brak konfliktu interesów
None

The patient followed the recommendations and performed dilation daily.

Four weeks after the procedure, the anodermal flap was found to have prolapsed (fig. 3). The absorbable sutures were removed, and conservative management was recommended: continued dilation and a diet. Several follow-up visits revealed good healing of the anal canal.

Currently, the patient is seven months postoperative, has no stricture, and is holding and passing stools normally. Aside from a minor cosmetic defect (a small protruding skin fold), he feels well and reports no pain.

Anal dilation for a few minutes every day. Proctological checkups are recommended every six months.

DISCUSSION

The patient undergoing surgery is an example of the most common patient with anal stenosis, which occurred as a result of poor healing after hemorrhoidectomy. According to our own observations, in many cases, postoperative stenosis can be prevented by monitoring the patient postoperatively and, if a tendency toward scarring and stenosis is observed, prescribing dilation and local anti-inflammatory medications early enough. In such cases, postoperative follow-up should also be “densified”. After anoplasty, our patient developed a complication in the form of a prolapsed flap, but this occurred only after four weeks, when the anal canal had largely healed. The patient was monitored frequently postoperatively, and the complication was detected early. According to the recommendations of the Polish Coloproctology Club, the Scientific Society The goals of surgical treatment of anal stenosis include:

- restoring the ability of the anal canal to expand during defecation,
- improvement of sphincter function,
- creating a flexible cutaneous-mucosal connection (5).

All three of these goals were achieved in our patient, and despite a difficult postoperative course, the anal canal healed properly and the patient is feeling well.

Hemorrhoid surgery, while generally considered a straightforward procedure, can sometimes result in unusual complications, such as anal canal stenosis. This poses a challenge not only for the patient but also for the surgeon, who must undertake a procedure that is rarely performed and has uncertain results. Frequent postoperative checkups can largely prevent this complication.

Piśmiennictwo/References

1. Milsom JW, Mazier WP: Classification and management of postsurgical anal stenosis. *Surg Gynecol Obstet* 1986; 163: 60-64.
2. Brisinda G, Vanella S, Cadeddu F et al.: Surgical treatment of anal stenosis. *World J Gastroenterol* 2009; 15(16): 1921-1928.

Adres do korespondencji

Correspondence:

*Małgorzata Kołodziejczak
Warszawski Ośrodek Proktologii
Szpital św. Elżbiety w Warszawie
ul. Goszczyńskiego 1, 02-615 Warszawa
tel.: +48 603-387-787
drkolodziejczak@o2.pl

3. Brisinda G: How to treat haemorrhoids. Prevention is best; haemorrhoidectomy needs skilled operators. *BMJ* 2000; 321: 582-583.
4. Liberman H, Thorson AG: How I do it. Anal stenosis. *Am J Surg* 2000; 179: 325-329.
5. Kościński T: Anal stenosis. Recommendations of the Polish Coloproctology Club of the Scientific Society. *Pol Przegl Chir* 2022; 95(3): 1-5.

nadesłano/submitted:

08.01.2026

zaakceptowano do druku/accepted:

29.01.2026